биохимических маркеров остеогенеза при внутрибрюшинном введении препаратов низкомолекулярных белков костной ткани быка на разных этапах сращения перелома голени у лабораторных мышей / С.А. Мельников, А.Н. Накоскин, С.Н. Лунева // Вестник новых медицинских технологий. Электронное издание. 2014. – № 1. –С. 102.

5. Мельников С.А. Исследование влияния препарата неколлагеновых белков костной ткани свиньи на изменения биохимических маркеров остеогенеза при сращении перелома голени у лабораторных мышей / С.А. Мельников, А.Н. Накоскин, С.Н. Лунева // Фундаментальные исследования. 2014. – № 5. – С. 511-514.

6. Остеотропные минералы: роль в восстановлении и поддержании костной ткани. Интервью с О.А. Громовой // РМЖ. 2015. – № 25. – С. 1496-1498.

7. Сахно Н.В. Оптимизация репаративного остеогенеза при костных травмах у мелких домашних животных: дис. … док. вет. наук: 06.02.04 / Сахно Николай Владимирович. – М., 2012. – 366 с.

8. Спиваковская А.Ю. Современные аспекты диагностики нарушений метаболизма костной ткани у детей с ювенильным идиопатическим артритом (Обзор) / А.Ю. Спиваковская, Ю.В. Черненков, Ю.М. Спиваковский // Саратовский научно-медицинский журнал. 2014. – 10 (3). – С. 422-427.

9. Шилин В.А. Стимуляция репаративного остеогенеза в эксперименте на модели ложного сустава у крыс / В.А. Шилин, А.А. Сафронов, Т.Г. Кожанова // Вестник Оренбургского государственного университета. 2015. – № 3 (178). – С. 218-222.

10. Шленкина Т.М. Возрастная динамика остеогенезамолодняка свиней при введении в их рацион кремнеземистого мергеля : дис. … канд. биол. наук / Шленкина Татьяна Матвеевна. – Ульяновск. 2003. – 156 с.

DOI: 10.48612/7gd5-avfb-1b2t
УДК 619:615

ИЗУЧЕНИЕ ПРОТИВОВОСПАЛИТЕЛЬНЫХ СВОЙСТВ КОМПЛЕКСНОГО СРЕДСТВА З-88

Софронов Владимир Георгиевич, д-р вет. наук
Аухадиева Заира Фазиловна, аспирант
Медетханов Фазил Акберович, д-р биол. наук
ФГБОУ ВО «Казанская государственная академия ветеринарной медицины имени Н.Э. Баумана», г Казань, Российская Федерация

Дана оценка противовоспалительной активности комплексного средства З-88. Установлено, что внутримышечное введение З-88 в области бедра на фоне альтерации тканей формалином ускоряет сроки восстановления тканей в очаге воспаления. Регенерация тканей наступает раньше, чем у контрольных крыс

Ключевые слова: средство З-88; крысы; формалиновый отек; воспаление; заживление тканей

STUDY OF THE ANTI-INFLAMMATORY PROPERTIES OF THE COMPLEX AGENT Z-88

Sofronov Vladimir Georgievich, Dr Vet. Sci.
Zaira Fazilovna Aukhadieva, PhD student
Medetkhanov Fazil Akberovich, Dr. Biol. Sci.
Federal State Budgetary Educational Institution of Higher Education «Kazan State Academy of Veterinary Medicine by N.E. Bauman», Kazan, Russian Federation

The evaluation of the anti-inflammatory activity of the complex agent Z-88 is given. It was found that intramuscular administration of Z-88 in the hip area against the background of tissue alteration with formalin accelerates the recovery time of tissues in the focus of inflammation. Tissue regeneration occurs earlier than in control rats

Keywords: agent Z-88; rats; formalin edema; inflammation; tissue healing

Учение о воспалении прошло долгий путь эволюции и продолжает обогащаться множеством новых фактов и положений. Воспаление можно определить как реакцию защиты, переходящую в повреждение. Воспаление – это возникшая в ходе эволюции стереотипная защитно-приспособительная местная сосудисто-тканевая реакция живых систем на действие патогенного раздражителя, вызывающего повреждение. В качестве основных компонентов она включает в себя изменение кровообращения преимущественно в микроциркуляторном русле, повышение сосудистой проницаемости, миграцию лейкоцитов в зону повреждения и их активную деятельность в ней, направленную на восстановление гомеостаза. Организм «прибегает» к воспалению после того, как исчерпаны физиологические способы поддержания гомеостаза. В «недрах» воспалительной инфильтрации зарождается программа фиброзных преобразований зоны повреждения. Очаг воспаления связан с костным мозгом и лимфоидным аппаратом, из которых с кровью поступают клетки, входящие в состав инфильтрата. Нельзя забывать и о том, что очаг воспаления существует не сам по себе, а находится в организме, внося тем самым значительные «поправки» в функционирование практически любой системы. Естественно, что очаг воспаления постоянно находится под контролем гормонов и других внешних стимулов. Важно, однако учитывать, что внешний контроль реализуется через перестройку клеточных взаимодействий в очаге воспаления [2].

Данное обстоятельство определяет необходимость поиска эффективных и безопасных средств для лечения заболеваний животных и человека воспалительного характера.

Исходя из вышесказанного, целью настоящей работы явилось изучение противовоспалительных свойств комплексного средства З-88 на модели «формалиновый отёк лапы» у белых крыс.

Для достижения цели была определена задача – изучить влияние испытуемого средства на сроки регенерации мягких тканей конечностей у крыс, поврежденных формалином.

Методика исследований. Изучение противовоспалительных свойств средства З-88 проводили на белых крысах обоего пола с массой тела 190-210 г. Всего было использовано 18 белых крыс, разделенных на 3 группы по 6 животных в каждой. Перед началом эксперимента с помощью штангенциркуля всем опытным крысам измеряли толщину левой лапки, после чего первой группе животных вводили 2 % водный раствор формалина в дозе 0,1 мл субплантарно. Спустя 2 часа после травмы мягких тканей лапы формалином измеряли её толщину и внутримышечно, в области бедра инъецировали средство З-88 в дозе 1,25 мл/кг.

Животные второй подопытной группы служили контролем и у них аналогично посредством инокуляции формалина вызывали травму мягких тканей конечности, но без лечебного вмешательства. Третья группа оставалась интактной и с ними в динамике проводили сравнение величины отека тканей конечностей первой и второй группы животных. Повторное введение средства З-88 у крыс опытной группы продолжали через каждые 24 часа, на протяжении первых пяти суток. Опыт был завершен на 15 сутки. По результатам измерений рассчитывали динамику изменения толщины мягких тканей поврежденных лап по отношению к данным интактной группы.

Исследования проводили в соответствии с правилами Международных рекомендаций Европейской конвенции по защите позвоночных животных, используемых при экспериментальных исследованиях (1986) [1].

Результаты исследований и их обсуждение. Исследованиями установлено, что в начале эксперимента при измерении толщины мягких тканей задних конечностей крыс в области стопы всех подопытных групп различий между группами не было (рис. 1, 2).

Рисунок 1 – Лапки крыс подопытных групп до инокуляции формалина

Введение формалина в форме 2 % водной взвеси внутримышечно в ткани задней конечности крысам сопровождалось формированием воспалительного отёка, объем которого достоверно превышал на второй час аналогичные показатели интактных крыс в контроле на 48,5 % и в опыте на 51,4 % соответственно.

Через сутки после начала опыта объем отёчных тканей конечностей подопытных крыс был выше, чем в предыдущий срок исследования и составил у контрольных животных 0,56 см, при 0,54 см в опыте.

На вторые сутки опыта отёк тканей в очаге воспаления у контрольных крыс достиг своих максимальных величин, вдвое превышая значения интактных крыс, тогда как в группе, где использовали средство 3-88, данный показатель был выше, чем у интактных аналогов на 50,0 %. Ингибирование относительно контроля составило 20,3 %.

Начиная с третьих суток, процесс угасания воспалительной реакции вызванных, ульцерогеном был отмечен в обеих группах. Однако полученные результаты свидетельствовали в пользу животных опытной группы, которым в качестве лечебного средства использовали средство 3-88. Установлено, что в зоне повреждения тканей величина отека в контрольной группе крыс уменьшилась на 47,0 %, а в опытной на 32,3 %, что ниже контрольных значений на 14,7 %. Отмеченные изменения продолжали оставаться на указанном уровне вплоть до 9 суток (рис. 3).

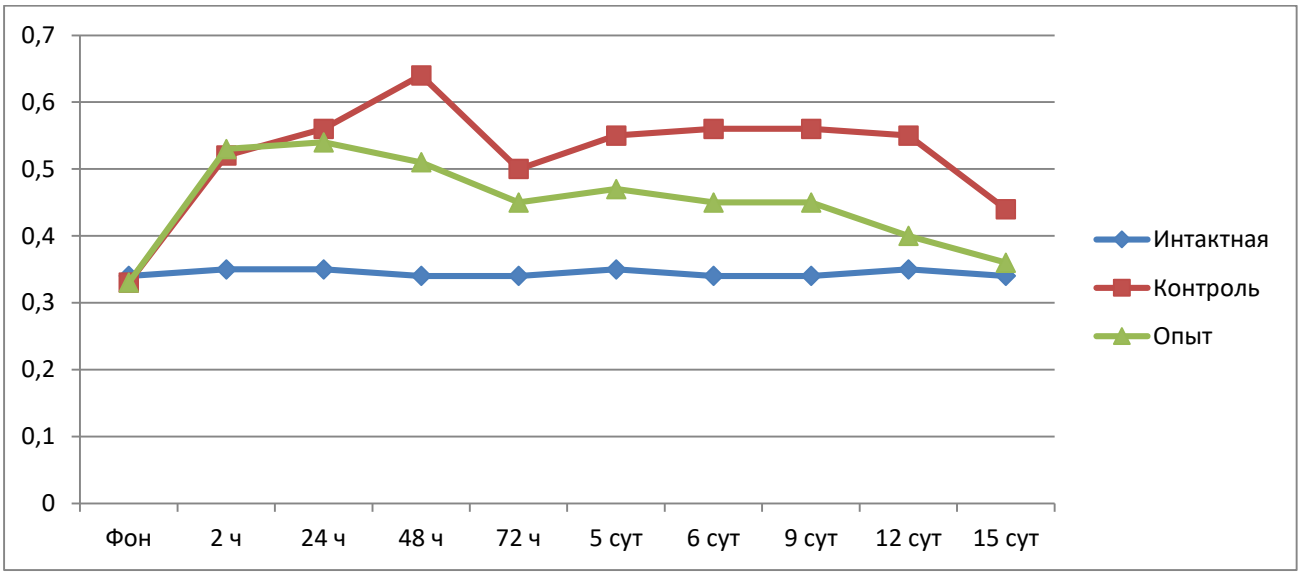

Рисунок 2 – Динамика толщины мягких тканей лап белых крыс (см)

а

б

Рисунок 3 – Лапки крыс на 9 сутки опыта (а) опытная (б) контрольная

На 12 сутки величина отека у контрольных крыс так же была выше интактных значений на 57,1 % при p≤0,05. В опыте отёк был менее выражен, не имел достоверной разницы по сравнению с интактными показателями и цифровые величины были на уровне 0,40 см, при 0,35 см в сравниваемой группе.

На заключительном этапе при визуальном осмотре наблюдали остаточные отёчные явления и гиперемию покров тканей мякиша пораженных конечностей (рис. 4).

а

б

Рисунок 4 – Лапки крыс в конце опыта (15 сутки) (а) – опытная и (б) – контрольная

Значения показателей отечности тканей в опыте находились на уровне интактных крыс, тогда как в контроле эти величины продолжали оставаться достоверно выше, чем в сравниваемой группе на 29,4 %. Полного заживления травмированных формалином тканей животных контрольной группы не происходило.

Выводы. В результате проведенных исследований изучены противовоспалительные свойства комплексного средства 3-88, установлено, что средство обладает противовоспалительными свойствами, экспериментально доказано, что заживление тканей в зоне повреждения происходить раньше, чем у контрольных животных.

Список литературы

1. Директива 2010/63/EU европейского парламента и совета Европейского союза по охране животных, используемых в научных целях. Санкт-Петербург, 2012. 48с.

2. Маянский Д.Н. Хроническое воспаление /АМН СССР. – М.: Медицина. 1991. – 272 с.