ленности, 2000. – С. 69–70.

4. Еремин С. П. Комплексная профилактика послеродовых болезней коров в сухостойный период / С. П. Еремин, И. В. Яшин, А. В. Дубинин // Ветеринарный фармакологический вестник. – 2019. – № 2(7). – С. 56–61;

5. Иванова Н. Г. *Paramecium caudatum* – как модель *in vitro* для изучения биологической активности бактериальных токсинов / Н. Г. Иванова, О. И. Сальникова, Н. Р. Телесманич // Материалы VIII Съезда Всероссийского общества эпидемиологов, микробиологов и паразитологов, Москва, 26–28 марта 2002 года. Том 1. – Москва: РОСИНЭКС, 2002. – С. 179–180;

6. Кузьминова Е. Лечебно-профилактические премиксы / Е. Кузьминова, М. Семененко, А. Фонтанецкий // Животноводство России. – 2008. – № 1. – С. 61–63.

7. Петренко А. А. Применение биогенных препаратов растительного происхождения в ветеринарии / А. А. Петренко, П. И. Барышников // Вестник Алтайского государственного аграрного университета. – 2024. – № 3(233). – С. 62–67.

8. Погорелова Н. А. Свободнорадикальные процессы при эндометрите крупного рогатого скота / Н. А. Погорелова, В. Е. Высокогорский // Германия: LAP LAMBERT, 2017. – 99 с

9. Уразаев Д. Н. Эффективность препарата карсел при лечении и профилактике послеродовых осложнений у коров / Д. Н. Уразаев, В. А. Антипов, А. Н. Турченко [и др.] // Вестник ветеринарии. – 2001. – № 3(20). – С. 35.

10. Хабаров С. В. Инозитол: влияние на репродуктивную систему (обзор литературы) / С. В. Хабаров, Т. В. Андреевская // Вестник новых медицинских технологий. – 2024. – Т. 31, № 1. – С. 44–49.

DOI: 10.48612/sbornik-2025-2-12
УДК 619:616.65-006.55-079.4

СОВРЕМЕННАЯ ДИАГНОСТИКА ДОБРОКАЧЕСТВЕННОЙ ГИПЕРПЛАЗИИ ПРЕДСТАТЕЛЬНОЙ ЖЕЛЕЗЫ У СОБАК

Кравченко Юрий Витальевич, аспирант
Сампиев Абдулмуталип Магаметович, д-р фарм. наук, профессор
ФГБНУ «Краснодарский научный центр по зоотехнии и ветеринарии», г. Краснодар, Российская Федерация

Доброкачественная гиперплазия предстательной железы (ДГПЖ) у собак – трудно диагностируемое заболевание, с частотой встречаемости до 95% у 9-летних кобелей. В отечественной ветеринарной практике диагностику данного заболевания принято осуществлять с помощью данных анамнеза, ультразвуковой диагностики, рентгенографии и МРТ-исследования. Окончательный диагноз ставится путем высокоинвазивной процедуры – отбора участков органа на гистологическое исследование. Рост частоты встречаемости ДГПЖ у собак требует внедрения и развития новых методов диагностики, позволяющих быстро и точно установить диагноз. К их числу можно отнести обнаружение в крови собак определенного уровня сывороточной простат-специфической эстеразы CPSE – маркера ДГПЖ.

Ключевые слова: предстательная железа собаки; доброкачественная гиперплазия предстательной железы; диагностика; сывороточная простат-специфическая эстераза CPSE

MODERN DIAGNOSTICS OF BENIGN PROSTATIC HYPERPLASIA IN DOGS

Kravchenko Yuri Vitalievich, PhD student
Sampiev Abdulmutalip Magametovich, Dr. Pharm. Sci., Professor
Krasnodar Research Centre for Animal Husbandry and Veterinary Medicine, Krasnodar, Russian Federation

Benign prostatic hyperplasia (BPH) in dogs is a difficult to diagnose condition, with a prevalence of up to 95% in 9-year-old male dogs. In Russian veterinary practice, diagnosis of this condition is typically based on anamnesis, ultrasound, radiography, and MRI. A definitive diagnosis is made through a highly invasive procedure—sampling sections for histological examination. The increasing incidence of BPH in dogs requires careful management and the development of new methods to quickly and accurately establish a diagnosis. These methods include detecting certain levels of serum prostate-specific esterase (CPSE), a marker of BPH, in the blood of dogs.

Keywords: canine prostate gland; benign prostatic hyperplasia; diagnostics; serum prostate-specific esterase (CPSE)

Доброкачественная гиперплазия простаты –это заболевание, ассоциированное с разрастанием тканей предстательной железы без тенденции к метастазированию. Клинически болезнь может проявляться серозно-геморрагическими выделениями из уретры, затрудненной дефекацией – ввиду сдавливания ободочной кишки, изменениями характера мочи – цвета, плотности, запаха, а также болезненностью при мочеиспускании. Предположить заболевание при осмотре животного можно методом ректальной пальпации простаты – возможно обнаружить увеличение органа в размере, а также методом ультразвуковой диагностики [3].

Вероятность развития ДГПЖ напрямую связана с возрастом животного – чем оно старше, тем выше риски развития заболевания. По литературным данным, доброкачественная гиперплазия предстательной железы среди интактных некастрированных кобелей встречается в 60 % самцов 6 летнего возраста, к 9 годам жизни эта цифра возрастает до 90–95% (таблица 1). Заболевание не имеет сезонности, однако породная предрасположенность имеет значение (рисунок 1).

Сведений о распространении аденомы простаты в РФ и в Краснодарском крае в частности, на данный момент нет, однако имеется статистика, сформированная на базе ветеринарной клиники «Догтор». Согласно ей, минимальная выявленная распространенность заболевания составляет порядка 32%. Однако, учитывая высокую долю неподтвержденных случаев, эта цифра может достигать порядка 70%, что говорит о недостаточности диагностики доброкачественной гиперплазии простаты [1].

Таблица – Данные о возрасте животных, болеющих ДГПЖ [4]

Возрастная группа	Процентбольных ДГПЖ животных
3–5 лет	10
6–10 лет	57
10–16 лет	90

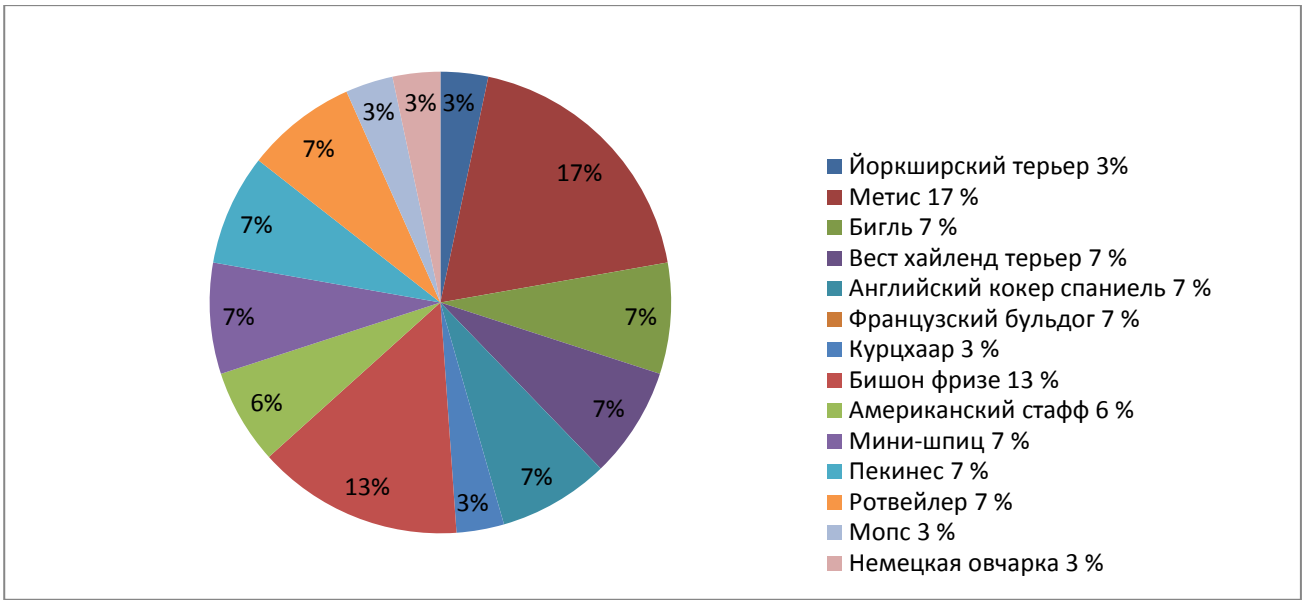

Рисунок – Породная предрасположенность кобелей к ДГПЖ [6]

В наших условиях точная диагностика предполагает исключительно гистологическое исследование паренхимы предстательной железы, иных анализов для постановки диагноза на данный момент в России нет [2].

Среди всех патологий предстательной железы ДГПЖ встречается от 46 до 55,3%. Ввиду этого диагностика заболевания и назначение дальнейшего лечения имеет важнейшую ценность. В европейских странах диагностика ДГПЖ основана на малоинвазивных методах, немаловажным является измерение сывороточной простато-специфической эстеразы (CPSE), поскольку ее содержание выше в сыворотке собак, страдающих заболеваниями простаты. В условиях здорового организма CPSE секретируется в просвет протоков простаты и копится в самой железе, при повреждении функции органа подобные белки обнаруживаются в плазме крови. CPSE основной белок семенной жидкости, который вырабатывается исключительно в предстательной железе, он оказывает важнейшее влияние на сперматозоиды, модулируя их функцию. Иными словами, определение CPSE в сыворотке животного может использоваться как для определения ДГПЖ на ранних этапах, так и для определения племенной пригодности кобеля. При наличии ДГПЖ диагностический порог маркера CPSE в количестве 90 нг/мл является прогностически значимым. Цифра в 52,3 нг/мл является пороговым значением, позволяющим поставить диагноз ДГПЖ на ранних этапах, при данном значении у кобелей уже были выявлены анатомические изменения предстательной железы с помощью ультразвукового исследования (наличие в паренхиме кист, увеличение органа в размере, повышение зернистости) а также при ректальном осмотре выявлялось увеличение органа в размере. При этом после вскрытия животных было обнаружено, что вес простаты в 1,5 раза превышал нормальный – с учетом соотношения веса кобелей. Эти данные были подтверждены тем, что у здоровых кобелей, не имеющих заболевания аденома простаты, вес предстательной железы соответствовал норме, а значение CPSE было на порядок ниже [7].

При диагностике ДГПЖ данным методом необходимо учитывать влияние эякуляции на уровень простатического белка в сыворотке крови. При эякуляции происходит усиление кровоснабжения предстательной железы, при этом CPSE, накопленный в железе, начинает активно выводиться. Следовательно, для получе-

ния более точных результатов перед отбором анализа рекомендовано половое воздержание не менее 24 часов. Требуются дальнейшие исследования, подтверждающие эффективность данного метода при последующем наблюдении пациентов с установленным диагнозом ДГПЖ [6].

Среди малоинвазивных процедур, значимых в отношении постановки диагноза необходимо выделить цитологическое исследование органа. К методам получения материала для цитологии относят получение эякулята путем мануальной стимуляции, простатический лаваж - диагностическая процедура, которая предполагает введение нейтрального раствора в уретру, последующее его удаление и тонкоигольная аспирационная биопсия (ТИАБ). Так, в исследовании [5] результаты тонкоигольной биопсии простаты (проводилась подконтрольно УЗИ) сравнивались с гистологическим заключением органа – результат выявил 80% сходство. По результатам тонкоигольной биопсии при аденоме простаты зачастую выявляют наличие обширных групп эпителиальных клеток со столбчатой или полигональной морфологией, минимальное соотношение ядра к цитоплазме и однородные круглые ядра с небольшими ядрышками и мелкозернистым хроматином. Авторы рекомендуют использовать метод в комплексе с УЗИ- диагностикой и данными анамнеза для постановки окончательного диагноза.

Важность информирования владельцев собак о связи старения с увеличением рисков заболевания доброкачественной гиперплазии простаты безусловна. Затрудненное мочеиспускание, тенезмы, копростаз, частые позывы к мочеиспусканию, наличие крови в моче – те симптомы, которые говорят об аденоме простаты на поздних этапах болезни, сильно затрудняют жизнь собак. Выявить заболевание на ранних этапах в наших реалиях возможно с помощью ректального обследования, УЗИ-диагностики, рентгенологического исследования, КТ-исследования, а также отбора материала для гистологического либо цитологического исследования, однако первые из перечисленных помогут поставить ДГПЖ в дифференциальные диагнозы, но не выявить болезнь достоверно, а последние являются высокоинвазивными и требуют седации пациента.

В связи с этим, необходимо подчеркнуть важность дальнейших исследований в области совершенствования диагностики ДГПЖ, а также разработке скрининговых программ, позволяющих определить аденому простаты на ранних этапах, чтобы избежать хирургического вмешательства в дальнейшем. Одним из таких малоинвазивных инструментов диагностики ДГПЖ, в том числе на ранней стадии развития заболевания, может стать определение уровня в крови собакспецифического маркера CPSE.

Список литературы

1. Кравчено Ю. В. Распространенность доброкачественной гиперплазии предстательной железы среди собак в Краснодаре / Ю. В. Кравчено, А. М. Сампиев, А. А. Абрамов. – Текст: непосредственный // Инновационные научные исследования. – 2025. – № 9-1 (62). – С. 12–18.

2. Кулюшина Я. Д. Влияние альфа1-адреноблокатора при лечении доброкачественной гиперплазии предстательной железы у собак / Я. Д. Кулюшина, И. О. Снитко // Научные инициативы молодежи: взгляд в будущее: сборник статей Международной научно-практической конференции, Петрозаводск, 27 мая 2025 года. – Петрозаводск: Международный центр научного партнерства «Новая Наука» (ИП Ивановская И.И.), 2025. – С. 226–232.

3. Пигарева Г. П. Заболевания предстательной железы у собак / Г. П. Пигарева, К. О. Черная // Ветеринарно-санитарные аспекты качества и безопасности сельскохозяйственной продукции: материалы V Международной научно-практической конференции, Воронеж, 16 декабря 2021

года. В 2 ч. Ч. 2. – Воронеж: Воронежский государственный аграрный университет им. Императора Петра I, 2021. – С. 294–299.

4. Сыч Л. Ф. Фармакотерапия хронического простатита собак / Л. Ф. Сыч, В. А. Беляев //Диссертация на соискание ученой степени кандидата биологических наук, Ставрополь, 2017 – С. 56

5. Дерахшанде Н. Diagnosis and Treatment of Benign Prostatic Hyperplasia in Dogs: New Approaches / N. Derakhshandeh, A. Mogheiseh, S. Nazifi. – Текст: непосредственный // Veterinary Medicine International. – 2025. – Vol. 2025. – Art. 4153172.

6. Меландри М. Highlights on the Canine Prostatic Specific Esterase (CPSE): A diagnostic and screening tool in veterinary andrology / M. Melandri, S. Alonge. – Текст: непосредственный // Veterinary Medical Science. – 2021. – Vol. 7, № 1. – P. 35–40.

7. Alonge S. Advances in prostatic diagnostics in dogs: The role of canine prostatic specific esterase in the early diagnosis of prostatic disorders / S. Alonge, M. Melandri, G. G. Aiudi, G. M. Lacalandra. – Текст: непосредственный // Topics in Companion Animal Medicine. – 2018. – Vol. 33. – P. 105–108

8. Cristian A. M. Benign prostatic hyperplasia - prevalence and clinical-sonographic features in dogs / A. M. Cristian, I. Codreanu, M. Codreanu. – Текст: непосредственный // Scientific Works. Series C. Veterinary Medicine. – 2021. – Vol. LXVII, Issue 2. – P. 43–47.

DOI: 10.48612/sbornik-2025-2-13
УДК 636.2.034:636.082.4

ПРОДУКТИВНОСТЬ АЙРШИРСКИХ КОРОВ – ДОЧЕРЕЙ В ЗАВИСИМОСТИ ОТ ПРОИСХОЖДЕНИЯ

Кулешова Елена Алексеевна, канд. биол. наук
ФГБНУ «Краснодарский научный центр по зоотехнии и ветеринарии», г. Краснодар, Российская Федерация

Исследования проводили с целью определения хозяйственно – биологических признаков первотелок айрширской породы пяти линий: линия быка С.Б. Командор 174233 (I) линия быка О.Р.Лихтинг 120135 (II), линия быка Тоосилан Брахма (III), линия быка Дик 768 (IV), линия быка Сниперум 63640 (V). В статье приводятся данные показателей молочной продуктивности, а также расчитаны коэффициенты вариации по удою, содержанию жира и белка у айрширских первотелок. Средний показатель уровня удоя первотелок 7400 кг молока, с содержанием молочного жира 4,0% – 4,10 %, молочного белка 3,20 - 3,25%. Первотелки линии- быка Сниперум 63640 имеют преимущество по показателям удоя и массовой доле жира в молоке, а первотелки линии быка С.Б. Командор 174233 и линии быка О.Р.Лихтинг 120135 имеют преимущество по содержанию белка в молоке. Самая высокая вариабельность удоя отмечена у первотелок третьей линии – 22,1%. Показатель изменчивости уровня продуктивности в среднем по выборке составил - 14,8 %. В хозяйстве селекция по удою будет наиболее эффективной.

Ключевые слова: айрширская порода; линии; молочная продуктивность; жирномолочность; белковомолочность; коэффициент изменчивости