DOI: 10.48612/sbornik-2026-1-12
УДК 619:611.995.132.6:599.742.21

МОРФОЛОГИЧЕСКИЙ АНАЛИЗ ИНКАПСУЛИРОВАННЫХ И НЕИНКАПСУЛИРОВАННЫХ ЛИЧИНОК ТРИХИНЕЛЛЫ В МЫШЦАХ МЕДВЕДЯ

Дмитриева Оксана Сергеевна, канд. вет. наук
Якушева Дарья Владимировна
ФГБОУ ВО «Великолукская государственная сельскохозяйственная академия», г. Великие Луки, Российская Федерация

В работе представлен комплексный подход к диагностике трихинеллеза у медведей, включающий микроскопическое, гистологическое и серологическое исследование биологических образцов. Исследование проведено на базе кафедры ветеринарии Великолукской государственной сельскохозяйственной академии. Анализ мышечной ткани показал наличие личинок Trichinella в 15 % исследованных образцов, при этом серологические методы подтвердили специфическую иммунную реакцию у заражённых особей. Полученные данные свидетельствуют о циркуляции возбудителя трихинеллеза в популяции диких медведей и подчёркивают необходимость регулярного мониторинга и ветеринарного контроля. Комплексное использование морфологических и серологических методов доказало свою высокую информативность и важность для своевременного выявления и предотвращения распространения инфекции, представляющей угрозу как для животных, так и для человека.

Ключевые слова: трихинеллез; trichinella; медведь; мышцы; микроскопия

MORPHOLOGICAL ANALYSIS OF ENCAPSULATED AND NON-ENCAPSULATED TRICHINELLA LARVAE IN BEAR MUSCLES

Dmitrieva Oksana Sergeevna, PhD Vet. Sci.
Yakusheva Darya Vladimirovna
Velikiye Luki State Agricultural Academy, Velikiye Luki, Russian Federation

This study presents a comprehensive approach to the diagnosis of trichinellosis in bears, including microscopic, histological, and serological examination of biological samples. The research was conducted at the Department of Veterinary Medicine of the Velikiye Luki State Agricultural Academy. Analysis of muscle tissue revealed the presence of Trichinella larvae in 15% of the samples studied, while serological methods confirmed a specific immune response in infected individuals. The findings indicate the circulation of the trichinellosis pathogen within the wild bear population and highlight the necessity for regular monitoring and veterinary control. The combined use of morphological and serological methods has proven to be highly informative and important for the timely detection and prevention of infection spread, which poses a threat to both animals and humans.

Keywords: trichinellosis; Trichinella; bear; muscles; microscopy

Трихинеллез (МКБ-10 – B75) – зоонозный биогельминтоз, вызываемый паразитированием в организме человека нематод рода Trichinella и характеризующийся острым течением, лихорадкой, болями в мышцах, отеками, гиперэозинофилией и другими аллергическими проявлениями [2, 5].

Болезнь вызывает нематода Trichinella spiralis из семейства Trichinellidae, подотряда Trichurata. Достаточно опасный зооантропоноз. Возбудители в половозрелой стадии паразитируют в тонких кишках, а личинки – под сарколеммой мышечных волокон поперечнополосатых мышц [1].

Понимание особенностей передачи, симптомов и методов профилактики трихинеллёза крайне важно для фермеров и ветеринарных специалистов с целью обеспечения качества и безопасности продуктов животноводства. В этой статье рассмотрены актуаль-

ные вопросы диагностики, профилактики и возможных методов борьбы с трихинеллёзом в сельском хозяйстве [3, 4].

Методика исследований. Исследование было проведено на кафедре ветеринарии Великолукской государственной сельскохозяйственной академии. В рамках работы анализировались биологические образцы, полученные от медведей, с целью выявления наличия трихинеллы. Для диагностики использовались гистологические и серологические методы, а также микроскопическое исследование мышечной ткани.

Материалы исследования включали образцы мышечной ткани, взятые у животных на ветсанэкспертизе и при плановых ветеринарных обследованиях. Образцы обрабатывались согласно стандартным лабораторным протоколам.

Мясо перед исследованием было нарезано на мелкие кусочки размером около 1–2 мм. Эти кусочки помещали на предметные стекла и накрывали покровными стеклами.

Результаты исследований и их обсуждение. При изучении срезов обращают внимание на присутствие круглых или овальных капсул, по краям которых формируются жировые отложения треугольной формы. Внутри каждой капсулы видна личинка, свернутая в спираль (рисунок). Такие инкапсулированные паразиты могут сохраняться внутри мышечных волокон в течение многих лет. В то же время представляющими опасность считаются и неинкапсулированные гельминты – их находят у животных, недавно подвергшихся заражению.

Жизненный цикл этих личинок длится примерно месяц. К инвазионным относят особей, которым более двух недель, длина которых превышает 0,6 мм. Они размещаются вдоль мышечных волокон, и их проще всего рассмотреть в жидкости, оставшейся на предметном стекле после подготовки среза. Отличительной особенностью таких личинок служат изгибы на концах тела. Образцы, в которых трихинеллы не были обнаружены, не показали признаков паразитарной инфекции ни при микроскопии, ни в серологических тестах.

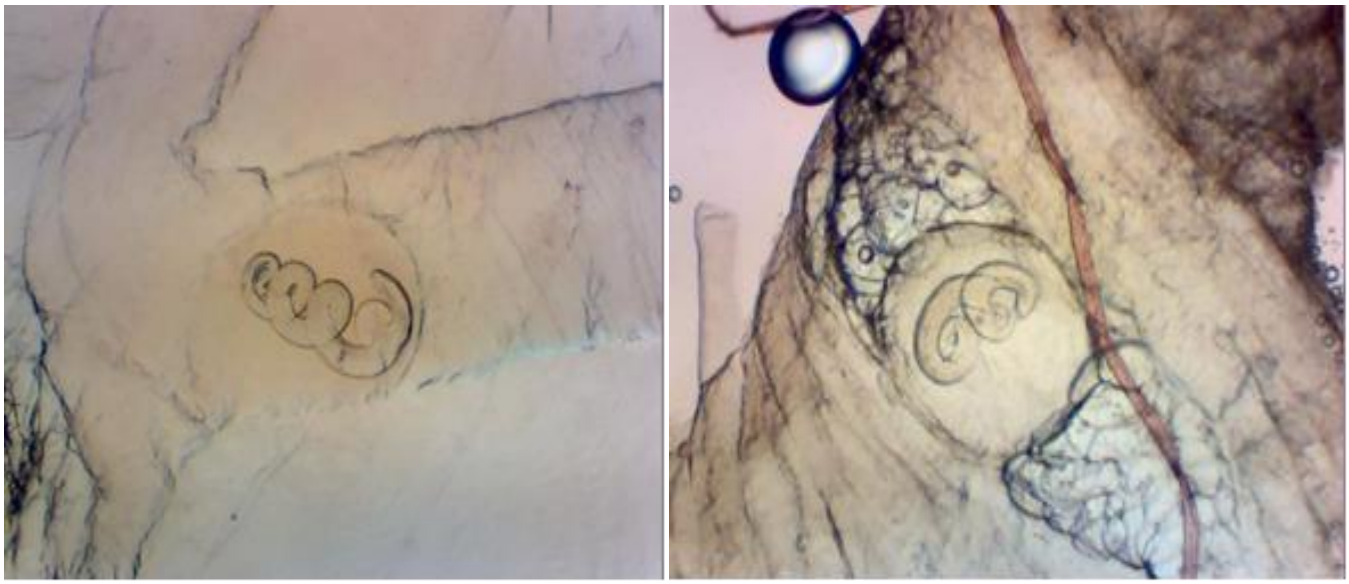

Рисунок – Личинки трихинелл, обнаруженные в мышцах медведя при микроскопическом анализе

Выводы. При исследовании мышечных срезов выявлено, что личинки трихинеллы могут находиться как в виде инкапсулированных форм, так и в свободном состоянии у недавно заражённых животных. Инкапсулированные паразиты сохраняются в тканях длительное время, тогда как неинкапсулированные личинки обладают жизненным циклом около месяца и легко обнаруживаются в жидкости, оставшейся на предметном стекле. Характерные морфологические признаки, такие как жировые отложения вокруг капсул и изгибы на концах тела личинок, позволяют точно идентифицировать возбудителя. Образцы, в которых трихинеллы не были обнаружены, не показали признаков паразитарной

инфекции ни при микроскопии, ни в серологических исследованиях, что подтверждает надёжность используемых методов диагностики.

Список литературы

1. Дмитриева О. С. Краткий курс лекций по паразитологии и инвазионным болезням животных : учебное пособие / О. С. Дмитриева, Т. М. Половинцева. – Великие Луки : Великолукская ГСХА, 2024. – 133 с. – ISBN 978-5-8047-0123-0. – Текст : электронный // Лань : электронно-библиотечная система. – URL: https://e.lanbook.com/book/454184 (дата обращения: 18.12.2025).

2. Макарова Т. Е. Трихинеллез. Диагностика. Лечение / Т. Е. Макарова, Е. А. Медведева, А. К. Косолапова // Здравоохранение Дальнего Востока. – 2020. – № 1 (83). – С. 56–58.

3. Пекло Г. Н. Трихинеллез в Дальневосточном федеральном округе России: эпидемиологические и эпизоотологические аспекты проблемы / Г. Н. Пекло, Т. Ф. Степанова, И. В. Бакштановская // Важнейшие вопросы инфекционных и паразитарных болезней : восьмой сборник научных работ, посвященный 55-летнему юбилею Тюменского научно-исследовательского института краевой инфекционной патологии. – Тюмень : Печатник, 2020. – С. 145–171.

4. Середкин И. В. Трихинеллез бурого и гималайского медведей на Дальнем Востоке России / И. В. Середкин // Вестник КрасГАУ. – 2015. – № 12 (111). – С. 167–173.

5. Транбенкова Н. А. Гельминтофауна бурого медведя в Камчатском крае / Н. А. Транбенкова, И. В. Середкин, В. В. Жаков // Болезни и паразиты диких животных Сибири и Дальнего Востока России / под ред. И. В. Середкина, Д. Г. Микелла. – Владивосток : Дальнаука, 2012. – С. 173–188.

DOI: 10.48612/sbornik-2026-1-13
УДК 619:616.982.11(574.1)

ЭПИЗООТИЧЕСКАЯ СИТУАЦИЯ ПО НЕКРОБАКТЕРИОЗУ КРУПНОГО РОГАТОГО СКОТА В КХ «ШКАНОВ» ЗАПАДНО-КАЗАХСТАНСКОЙ ОБЛАСТИ

Канатбаев Серик Ганиевич[1,2], д-р биол. наук
Байтлесов Ербулат Упиевич[1], д-р вет. наук
Кажы Медет Кайржанулы[1], магистр
Сущих Владислава Юрьевна[2], канд. вет. наук
[1]*Западно-Казахстанский инновационно-технологический университет», г. Уральск, Республика Казахстан*
[2]*Казахский научно-исследовательский ветеринарный институт, г. Алматы, Республика Казахстан*

В работе представлены результаты мониторинга эпизоотической ситуации по некробактериозу крупного рогатого скота в крестьянском хозяйстве «Шканов» Западно-Казахстанской области. Установлено, что инфекция поражает животных как мясного, так и молочного направлений продуктивности. При этом наибольшая заболеваемость наблюдается среди молочного стада, достигая в весенний период 28 %.

Ключевые слова: крупный рогатый скот; некробактериоз; хромота; лечение; специфическая профилактика

EPIZOOTIC SITUATION OF NECROBACTERIOSIS IN CATTLE AT THE SHKANOV FARM, WEST KAZAKHSTAN REGION

Kanatbayev Serik Ganievich[1,2], Dr. Biol. Sci.
Baitlesov Yerbulat Upievich[1], Dr. Vet. Sci.