инфекции ни при микроскопии, ни в серологических исследованиях, что подтверждает надёжность используемых методов диагностики.

Список литературы

1. Дмитриева О. С. Краткий курс лекций по паразитологии и инвазионным болезням животных : учебное пособие / О. С. Дмитриева, Т. М. Половинцева. – Великие Луки : Великолукская ГСХА, 2024. – 133 с. – ISBN 978-5-8047-0123-0. – Текст : электронный // Лань : электронно-библиотечная система. – URL: https://e.lanbook.com/book/454184 (дата обращения: 18.12.2025).

2. Макарова Т. Е. Трихинеллез. Диагностика. Лечение / Т. Е. Макарова, Е. А. Медведева, А. К. Косолапова // Здравоохранение Дальнего Востока. – 2020. – № 1 (83). – С. 56–58.

3. Пекло Г. Н. Трихинеллез в Дальневосточном федеральном округе России: эпидемиологические и эпизоотологические аспекты проблемы / Г. Н. Пекло, Т. Ф. Степанова, И. В. Бакштановская // Важнейшие вопросы инфекционных и паразитарных болезней : восьмой сборник научных работ, посвященный 55-летнему юбилею Тюменского научно-исследовательского института краевой инфекционной патологии. – Тюмень : Печатник, 2020. – С. 145–171.

4. Середкин И. В. Трихинеллез бурого и гималайского медведей на Дальнем Востоке России / И. В. Середкин // Вестник КрасГАУ. – 2015. – № 12 (111). – С. 167–173.

5. Транбенкова Н. А. Гельминтофауна бурого медведя в Камчатском крае / Н. А. Транбенкова, И. В. Середкин, В. В. Жаков // Болезни и паразиты диких животных Сибири и Дальнего Востока России / под ред. И. В. Середкина, Д. Г. Микелла. – Владивосток : Дальнаука, 2012. – С. 173–188.

DOI: 10.48612/sbornik-2026-1-13
УДК 619:616.982.11(574.1)

ЭПИЗООТИЧЕСКАЯ СИТУАЦИЯ ПО НЕКРОБАКТЕРИОЗУ КРУПНОГО РОГАТОГО СКОТА В КХ «ШКАНОВ» ЗАПАДНО-КАЗАХСТАНСКОЙ ОБЛАСТИ

Канатбаев Серик Ганиевич[1,2], д-р биол. наук
Байтлесов Ербулат Упиевич[1], д-р вет. наук
Кажы Медет Кайржанулы[1], магистр
Сущих Владислава Юрьевна[2], канд. вет. наук
[1]*Западно-Казахстанский инновационно-технологический университет», г. Уральск, Республика Казахстан*
[2]*Казахский научно-исследовательский ветеринарный институт, г. Алматы, Республика Казахстан*

В работе представлены результаты мониторинга эпизоотической ситуации по некробактериозу крупного рогатого скота в крестьянском хозяйстве «Шканов» Западно-Казахстанской области. Установлено, что инфекция поражает животных как мясного, так и молочного направлений продуктивности. При этом наибольшая заболеваемость наблюдается среди молочного стада, достигая в весенний период 28 %.

Ключевые слова: крупный рогатый скот; некробактериоз; хромота; лечение; специфическая профилактика

EPIZOOTIC SITUATION OF NECROBACTERIOSIS IN CATTLE AT THE SHKANOV FARM, WEST KAZAKHSTAN REGION

Kanatbayev Serik Ganievich[1,2], Dr. Biol. Sci.
Baitlesov Yerbulat Upievich[1], Dr. Vet. Sci.

Kazhy Medet Kayrzhanuly[1], master
Suchshikh Vladislava Yuryevna[2], PhD Vet. Sci.
[1]*West Kazakhstan University of Innovation and Technology, Uralsk, Republic of Kazakhstan*
[2]*Kazakh Scientific Research Veterinary Institute, Almaty, Republic of Kazakhstan*

The study presents the results of monitoring the epizootic situation of necrobacteriosis in cattle at the Shkanov farm, West Kazakhstan Region. It was established that the infection affects animals of both beef and dairy production types. The highest incidence was observed in the dairy herd, reaching 28% during the spring period.

Keywords: cattle; necrobacteriosis; lameness; treatment; specific prophylaxis

Некробактериоз крупного рогатого скота является одной из наиболее значимых инфекционных патологий в системе современного животноводства Республики Казахстан, что обусловлено его широким распространением, выраженным экономическим ущербом и сложностью профилактики и лечения [5, 7].

Актуальность данной инфекции определяется ее широкой распространённостью на территории республики. По данным научных исследований, некробактериоз регистрируется во многих животноводческих хозяйствах Казахстана, при этом уровень заболеваемости в отдельных регионах, особенно в северных и восточных областях, может достигать 30–56 % поголовья [1]. Это свидетельствует о высокой эпизоотической напряжённости и устойчивой циркуляции возбудителя в хозяйствах различного типа.

Значимость некробактериоза обусловлена существенными экономическими потерями. Заболевание сопровождается снижением молочной продуктивности, уменьшением приростов живой массы, ухудшением упитанности животных, а также увеличением затрат на лечение и ветеринарные мероприятия [2].

В тяжёлых случаях возможно развитие генерализованных форм инфекции, приводящих к вынужденному убою или гибели животных, что дополнительно увеличивает экономический ущерб [9].

Кроме того, актуальность проблемы связана с биологическими особенностями возбудителя – *Fusobacterium necrophorum*. Данный микроорганизм широко распространён в окружающей среде (почва, навоз, вода, пастбища), а также может входить в состав нормальной микрофлоры желудочно-кишечного тракта животных, что обеспечивает постоянный источник инфекции [3, 8].

Заражение происходит преимущественно через повреждения кожных покровов и слизистых оболочек, что делает заболевание тесно связанным с условиями содержания и технологией ведения животноводства. Также установлено, что некробактериоз характеризуется выраженной зависимостью от факторов внешней среды и нарушений ветеринарно-санитарных норм. Высокая плотность содержания животных, повышенная влажность, неудовлетворительное состояние подстилки и пастбищ создают благоприятные условия для инфицирования и распространения болезни [6]. В условиях интенсивного животноводства данные факторы приобретают особую значимость.

Серьёзной проблемой является сложность лечения и профилактики некробактериозной инфекции. Заболевание часто протекает в хронической форме, требует длительной терапии и сопровождается развитием устойчивости микроорганизмов к антибактериальным препаратам при их бессистемном применении [4]. Отсутствие эффективных программ специфической профилактики, включая широкое применение вакцин, также усиливает актуальность данной инфекции.

Таким образом, некробактериоз крупного рогатого скота в Республике Казахстан представляет собой значимую ветеринарную и экономическую проблему, требующую комплексного подхода, включающего совершенствование условий содержания животных, разработку и внедрение эффективных средств специфической профилактики, а также усиление ветеринарного контроля в хозяйствах.

Методика исследований. Для изучения эпизоотической ситуации по некробактериозу в крестьянском хозяйстве «Шканов» района Байтерек Западно-Казахстанской области обследование животных проводили в осенний, зимний и весенний периоды. Для индикации основного возбудителя инфекции, а также сопутствующей микрофлоры от больных животных осуществляли отбор биологи-

ческого материала на границе здоровой и пораженной ткани конечности. Идентификацию выделенных культур проводили микроскопическим, бактериологическим и биологическим общепринятыми методами.

Результаты исследований и их обсуждение. В ходе выполнения работы проводились систематические клинические обследования всего поголовья животных, содержащихся на животноводческом комплексе крестьянского хозяйства «Шканов». Установлено, что патологии конечностей у животных регистрировались на протяжении всего периода наблюдений.

Так, среди 200 голов крупного рогатого скота мясного направления (герефордской породы) наибольшее количество случаев заболевания было выявлено в весенний период – 22 головы (11 %). В зимний и осенний периоды диагноз некробактериоза устанавливался у 15 (7,5 %) и 11 (5,5 %) животных соответственно.

Анализ заболеваемости коров черно-пёстрой породы показал, что у животных молочного направления некробактериоз регистрируется с большей частотой, причём уровень заболеваемости достигает 28 %. Аналогично мясному скоту, наибольшая распространённость заболевания отмечалась в весенний период – 28 % (28 голов из 100 обследованных), в зимний период данный показатель составлял 21 %, тогда как минимальные значения фиксировались в осенние месяцы — 14 %.

Полученные данные свидетельствуют о выраженной сезонной динамике распространения некробактериоза и более высокой восприимчивости к заболеванию у животных молочного направления продуктивности.

В ходе проведённых исследований установлено, что поражённость животных некробактериозом варьирует в зависимости от половозрастных групп. Так, в молочном поголовье на протяжении всего периода наблюдений наибольшая доля заболевших приходилась на дойных коров – 46,4 % (13 голов из 28). Значительную часть также составляли нетели и первотёлки – 35,7 % (10 голов из 28), причём их соотношение было приблизительно равным (1:1). У бычков на откорме уровень заболеваемости достигал 10,7 % (3 головы), у телят в возрасте 6–10 месяцев – 7,2 % (2 головы). У молодняка младше 6 месяцев случаев заболеваний конечностей не зарегистрировано, рисунок 1.

Клиническое обследование показало, что у большинства заболевших животных отмечалась начальная стадия некробактериозной инфекции. Заболевание характеризовалось слабо выраженным угнетением общего состояния, снижением аппетита и умеренной гипертермией (на 0,5–0,7 °С выше физиологической нормы), а также массовым проявлением хромоты, обусловленной воспалительными процессами в дистальных отделах конечностей. В течение последующих 3–4 суток в области входных ворот инфекции наблюдались гиперемия, отёчность и повышение местной температуры.

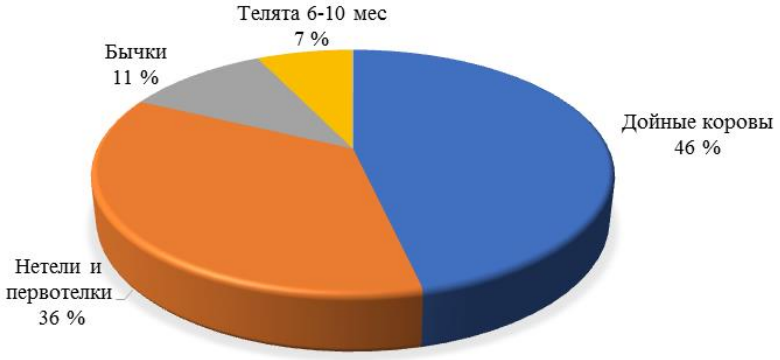

Рисунок 1 – Заболеваемость различных половозрастных групп животных молочного направления в крестьянском хозяйстве «Шканов»

Спустя 7–10 дней под ороговевшим слоем эпидермиса формировался воспалительный экссудат, что свидетельствовало о прогрессировании патологического процесса (рисунок 2).

Рисунок 2 – Пораженная некробактериозом конечность у коровы

В дальнейшем у больных животных отмечалось прогрессирование клинических признаков, выражающееся в усилении хромоты и расширении зоны патологического процесса. Наблюдались утолщение кожных покровов в области копыта, снижение их эластичности, а также накопление гнойного экссудата.

Продолжительность заболевания, составляющая 2–3 месяца, а также выраженность клинического симптомокомплекса позволили отнести данную патологию к хронической форме течения. При этом патологический процесс сопровождался формированием абсцессов в области венчика, развитием диффузных отёков мягких тканей, наличием обширных раневых поверхностей, покрытых экссудатом с характерным зловонным запахом, а также деформацией копытного рога.

От больных животных осуществлялся отбор биологического материала с целью изучения микробиологического спектра возбудителей инфекции и сопутствующей микрофлоры (рисунок 3).

Рисунок 3 – Процесс отбора биоматериала от больной некробактериозом коровы

В ходе лабораторных исследований 48 образцов биологического материала, полученных от больных животных, во всех пробах выявлено присутствие разнообразной сопутствующей микрофлоры, представленной аэробными и анаэробными микроорганизмами, включая *Escherichia coli*, *Diplococcus spp.*, *Streptococcus spp.*, *Staphylococcus spp.*, *Clostridium perfringens* и *Clostridium septicum*.

В 42 образцах биоматериала был идентифицирован основной этиологический агент некробактериоза – *Fusobacterium necrophorum*. Результаты биологических проб свидетельствовали о том, что выделенные культуры обладают патогенностью для лабораторных животных, в частности белых мышей и кроликов, что подтверждает их вирулентные свойства.

Анализ факторов риска возникновения данной инфекции показал, что её распространение среди крупного рогатого скота в значительной степени обусловлено нарушением ветеринарно-санитарных и технологических требований содержания животных. К числу основных предрасполагающих факторов относятся высокая плотность размещения животных на ограниченных площадях, недостаточное количество или отсутствие сухой подстилки, ограниченный уровень двигательной активности (моциона), а также повышенная влажность в помещениях.

Указанные условия способствуют возникновению механических повреждений дистальных отделов конечностей, что создаёт благоприятные предпосылки для проникновения возбудителя некробактериоза – *Fus. necrophorum*, а также сопутствующей микрофлоры, включая *E. coli*, *Diplococcus spp.*, *Streptococcus spp.*, *Staphylococcus spp* и *Clostridium perfringens*, участвующих в развитии и осложнении патологического процесса.

Выводы. Таким образом, результаты проведённых исследований свидетельствуют о том, что в крестьянском хозяйстве «Шканов», расположенном в районе Байтерек Западно-Казахстанской области, некробактериозная инфекция регистрируется у животных как молочного, так и мясного направлений продуктивности. При этом установлено, что уровень заболеваемости среди молочного поголовья существенно превышает аналогичный показатель у мясного скота и в весенний период достигает 28 %.

Список литературы

1. Бакиева Ф. Situation of cattle necrobacteriosis in Almaty region / Ф. Бакиева [и др.] // Ғылым және Білім. – 2023. – № 3. – С. 130–136.
2. Иванов N.P. Биологические свойства Fusobacterium necrophorum, выделенных из пораженных тканей КРС в Алматинской области / N.P. Иванов, N.N. Егорова, S.N. Саримбекова [et al.] // Academic Journal of Physical and Chemical Sciences. – 2020. – № 5. – С. 63–72. – URL: https://journals.nauka-nanrk.kz/reports-science/article/view/1044 (дата обращения: 06.04.2026).
3. Корочкин Р.Б. Некробактериоз конечностей – проблема современного скотоводства / Р.Б. Корочкин // Наше сельское хозяйство. – 2022. – № 14 (286). – С. 25–30.
4. Косимов С.М. Антибиотикочувствительность выделенных у крупного рогатого скота штаммов Fusobacterium necrophorum в Таджикистане / С.М. Косимов, С.А. Расулов, Р.А. Атовуллозода [и др.] // Известия Национальной Академии Наук Таджикистана. Отделение биологических наук. – 2025. – № 3. – С. 53–59.
5. Кошкар С.М. Некробактериоз крупного рогатого скота / С.М. Кошкар, А.Ж. Макбуз, Д.А. Сарыбаев [и др.] // Вестник современных исследований. – 2019. – № 2 (29). – С. 41–44.
6. Самоловов А. Некробактериоз как системное заболевание / А. Самоловов, С. Лопатин // Животноводство России. – 2014. – № S1. – С. 21–22.
7. Тулемисова Ж.К. Патоморфологическая диагностика и лечение некробактериоза КРС в хозяйстве «К-Анар» / Ж.К. Тулемисова, А.С. Ибажанова, Р.Ж. Мыктыбаева // Colloquium-journal. – 2019. – № 24 (48). – С. 29–31.
8. Хузин Д.А. Разработка средств профилактики, диагностики и лечения некробактериоза и болезней копыт крупного рогатого скота : автореферат диссертации на соискание ученой степени доктора биологических наук / Д.А. Хузин. – Казань, 2015.
9. Tulemissova Z.K. Epizootic data of bovine necrobacillosis in Kazakhstan / Z.K. Tulemissova [et al.] // Advances in Animal and Veterinary Sciences. – 2021.